MedikCase
Система самостоятельной подготовки к аккредитации

ТОЛЬКО ДЛЯ ЛИЧНОГО ИСПОЛЬЗОВАНИЯ

Радиология

Высшее образование | DOCX · PDF | Задач: 2 | Вопросов: 24

Сформировано: 21.11.2026, 03:40 МСК

ВАЖНАЯ ИНФОРМАЦИЯ ПЕРЕД НАЧАЛОМ

1 **Материалы предназначены для одного покупателя**

Используйте файлы только для личной подготовки. Не передавайте их третьим лицам, не публикуйте, не размещайте в открытом доступе и не перепродавайте полностью или частично.

2 **Источник материалов - ФМЗА**

Вопросы и ситуационные задачи получены только из опубликованных материалов Методического центра аккредитации специалистов.

Официальный сайт fmza.ru ›

3 **Ответы можно проверить самостоятельно**

Используйте комплект при прохождении репетиционного экзамена и убедитесь, что выбранные ответы совпадают с результатом официальной системы.

Открыть репетиционный экзамен ›

4 **Состав материалов может обновляться**

ФМЗА может изменять формулировки, порядок и состав заданий. Перед подготовкой используйте актуальную версию комплекта и сверяйтесь с официальным источником.

Важно: MedikCase систематизирует материалы ФМЗА для самостоятельной подготовки, не изменяя смысл вопросов и ответов. Актуальность комплекта можно проверить в официальном репетиционном экзамене.

Сайт, обновления и поддержка

- **medikcase.ru**
- Telegram: @medikcase
- **support@medikcase.ru**

Сайт | Telegram

Содержание

Нажмите на задачу, чтобы перейти к ней. Справа указана страница.

0001	Пациентка 52 лет обратилась к врачу-онкологу по поводу появления плотного образования в левой молочной ж…	3
0002	Пациент 49 лет госпитализируется для проведения курса радионуклидной терапии ^153^Sm-оксабифор.	14

Ситуационная задача 0001

12 вопросов · Радиология · Высшее образование

1. УСЛОВИЕ СИТУАЦИОННОЙ ЗАДАЧИ

1.1. Ситуация

Пациентка 52 лет обратилась к врачу-онкологу по поводу появления плотного образования в левой молочной железе. После осмотра, выполнения маммографии и УЗ-исследования поставлен предварительный диагноз: susp. Cr левой молочной железы.

Пациентка направлена на дообследование.

1.2. Жалобы

на

- наличие плотного образования в левой молочной железе.

1.3. Анамнез заболевания

Пациентка в течение последних пяти лет находится на заместительной гормонотерапии препаратом «Фемостон» в связи с ранними проявлениями климакса. Два месяца назад самостоятельно обнаружила плотное безболезненное образование в левой молочной железе.

1.4. Анамнез жизни

- Хронические заболевания, травмы: отрицает. +
- Не курит, алкоголем не злоупотребляет. +
- Профессиональных вредностей не имеет. +
- Аллергические реакции: отрицает.

1.5. Объективный статус

Состояние удовлетворительное. +
Кожные покровы обычной окраски. +
Дыхание везикулярное, ЧДД 13 в минуту. +
Тоны сердца ритмичные, ЧСС 68 в минуту, АД 115/70 мм рт. ст. +
Живот мягкий, безболезненный. +
Печень по краю реберной дуги. +
Температура тела 36,5°C.

1.6. Изображение 1

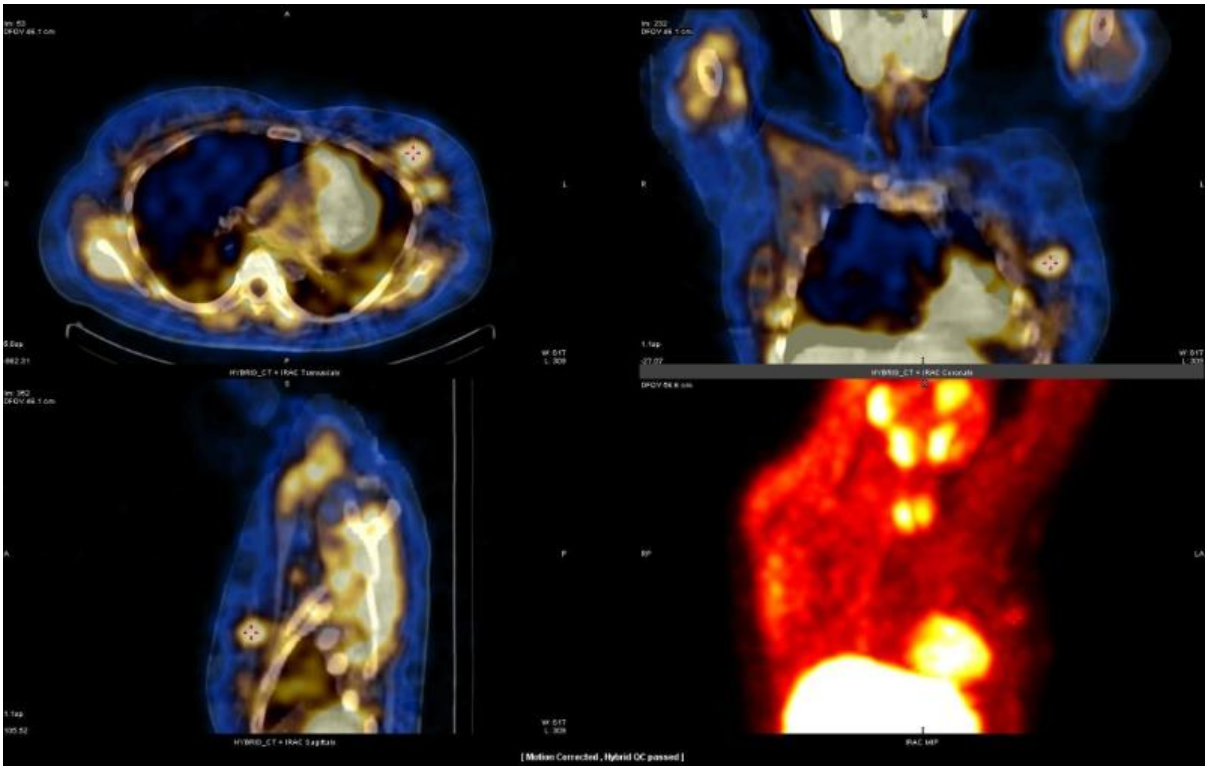

Изображение 1

1. План обследования

Вопрос 1

Методом лучевой диагностики, соответствующим данному Изображению 1, является томография

1. компьютерная без внутривенного контрастирования
2. магнитно-резонансная
3. **однофотонная эмиссионная компьютерная, совмещенная с компьютерной томографией**
4. компьютерная с внутривенным контрастированием

Правильный ответ:
3 - однофотонная эмиссионная компьютерная, совмещенная с компьютерной томографией

ОБОСНОВАНИЕ

Однофотонная эмиссионная компьютерная томография, совмещенная с компьютерной томографией (ОФЭКТ/КТ) является современным гибридным диагностическим методом, позволяющим выявлять патологические очаги небольших размеров, более точно определять положение, объем и степень выраженности изменений в тканях молочной железы, а также распространенность на лимфатические узлы на поверхности грудной клетки или в толще грудных мышц.

Национальное руководство по радионуклидной диагностике /под ред. Ю.Б. Лишманова, В.И. Чернова. – В 2-х т. – Томск: STT, 2010. – Т.1. - 290 с. С. 86-93.

Методики радионуклидной диагностики: методические рекомендации /В.Ю. Сухов, В.А. Поспелов. – СПб.: Балтийский медицинский образовательный центр, 2015. – 28 с. С. 17-18.

3. Изображение 2

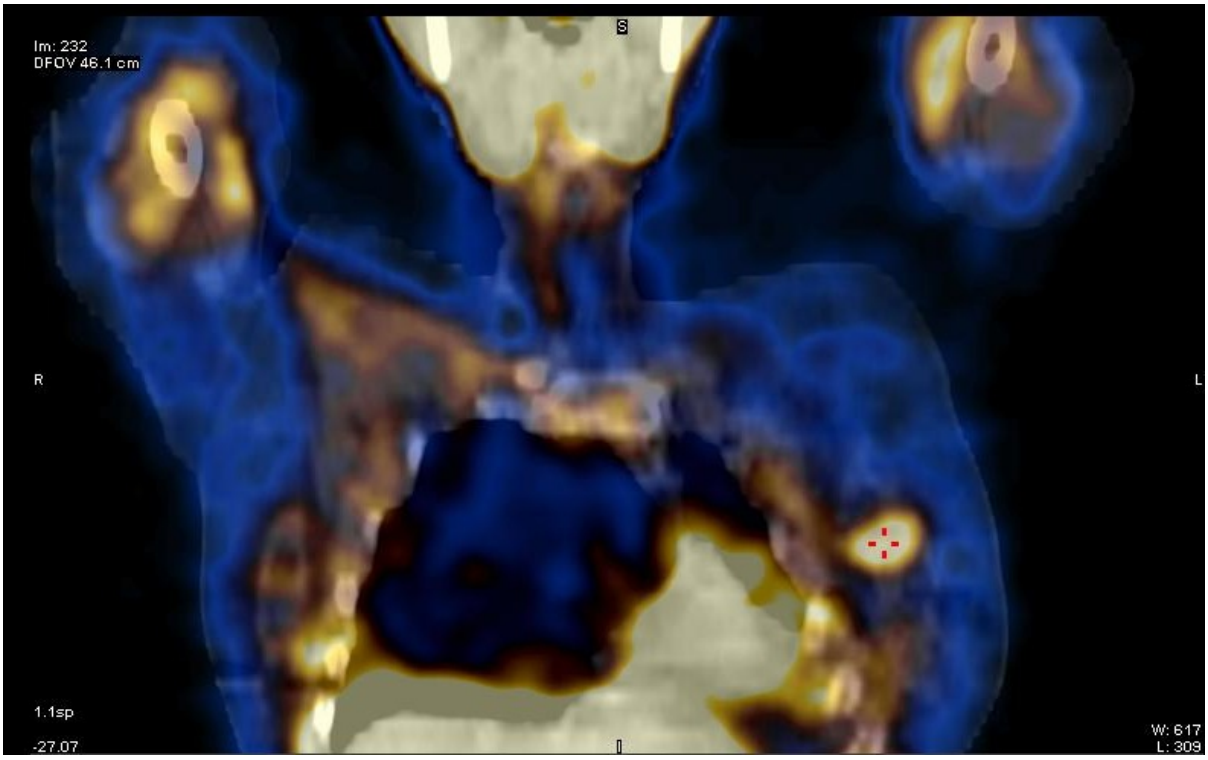

Изображение 2

Вопрос 2

Проекция, представленная на Изображении 2, является

1. трансаксиальной
2. **фронтальной**
3. левой косой
4. сагиттальной

Правильный ответ:
2 - фронтальной

ОБОСНОВАНИЕ

Из нативных данных ОФЭКТ/КТ получают томографические срезы, которые с помощью математических преобразований можно реконструировать в трех основных (поперечной, сагиттальной, фронтальной) и косых плоскостях.

Национальное руководство по радионуклидной диагностике /под ред. Ю.Б. Лишманова, В.И. Чернова. – В 2-х т. – Томск: STT, 2010. – Т.1. - 290 с. С. 47.

Вопрос 3

Радиофармпрепаратом, применяемым при ОФЭКТ/КТ для диагностики опухолей молочной железы, является

1. **^{99m}Tc-МИБИ**
2. ^{99m}Tc-меченые эритроциты
3. ^{99m}Tc-макротех
4. ^{123}I-МИБГ

Правильный ответ:
1 - ^{99m}Tc-МИБИ

ОБОСНОВАНИЕ

^{99m}Tc-МИБИ является неспецифическим туморотропным РФП. Принцип метода основан на том, что ^{99m}Tc-МИБИ накапливается в митохондриях опухолевых клеток путем пассивной диффузии и наиболее часто используется для выявления рака молочной железы, опухолей легких, лимфом и миеломной болезни.

Национальное руководство по радионуклидной диагностике /под ред. Ю.Б. Лишманова, В.И. Чернова. – В 2-х т. – Томск: STT, 2010. – Т.1. - 290 с. С. 68.

Методики радионуклидной диагностики: методические рекомендации /В.Ю. Сухов, В.А. Поспелов. – СПб.: Балтийский медицинский образовательный центр, 2015. – 28 с. С. 17.

6. Изображение 3

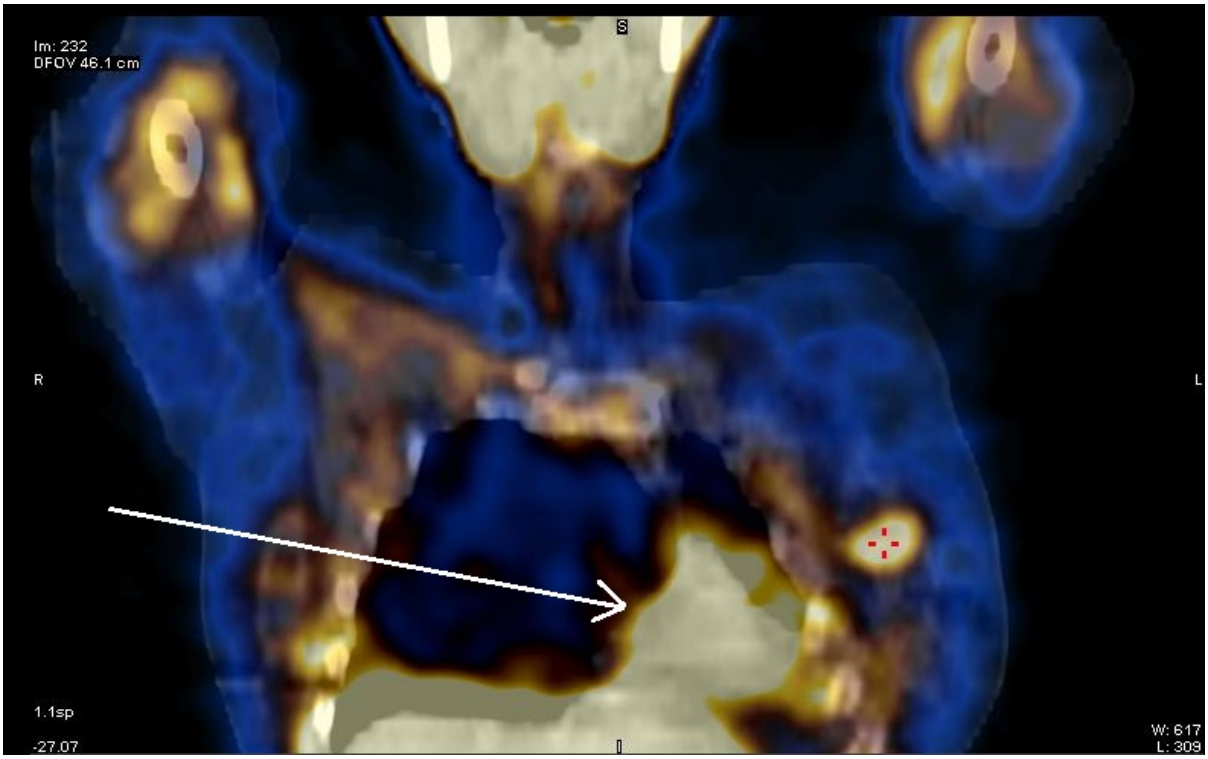

Изображение 3

Вопрос 4

Органом, указанным стрелкой на Изображении 3, является

1. **сердце**
2. селезенка
3. желудок
4. печень

Правильный ответ:
1 - сердце

ОБОСНОВАНИЕ

^{99m}Тс-МИБИ является популярным кардиотропным РФП, используемым для перфузионной сцинтиграфии миокарда.

Национальное руководство по радионуклидной диагностике /под ред. Ю.Б. Лишманова, В.И. Чернова. – В 2-х т. – Томск: STT, 2010. – Т.2. - 418 с. С. 18.

8. Изображение 4

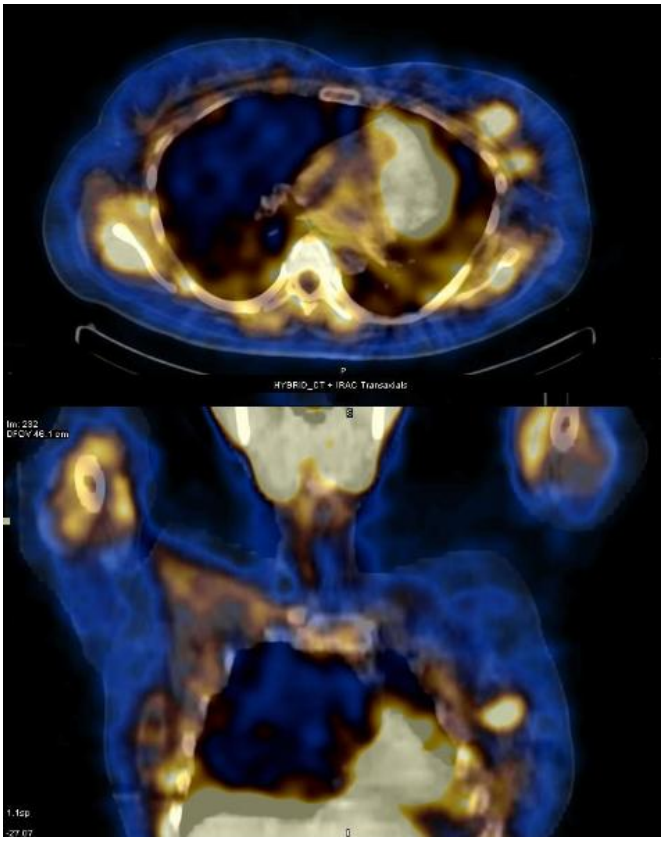

Изображение 4

2. Диагноз

Вопрос 5

На представленных изображениях (Изображение 4) можно предположить наличие патологического накопления РФП в

1. **левой молочной железе**
2. правом легком
3. грудине
4. ребрах

Правильный ответ:
1 - левой молочной железе

ОБОСНОВАНИЕ

Локальное активное накопление ^{99m}Тс-МИБИ является характерным для злокачественной опухоли, тогда как диффузное или умеренное его накопление чаще связано с доброкачественными заболеваниями молочной железы.

Национальное руководство по радионуклидной диагностике /под ред. Ю.Б. Лишманова, В.И. Чернова. – В 2-х т. – Томск: STT, 2010. – Т.1. - 290 с. С. 86-93.

10. Изображение 5

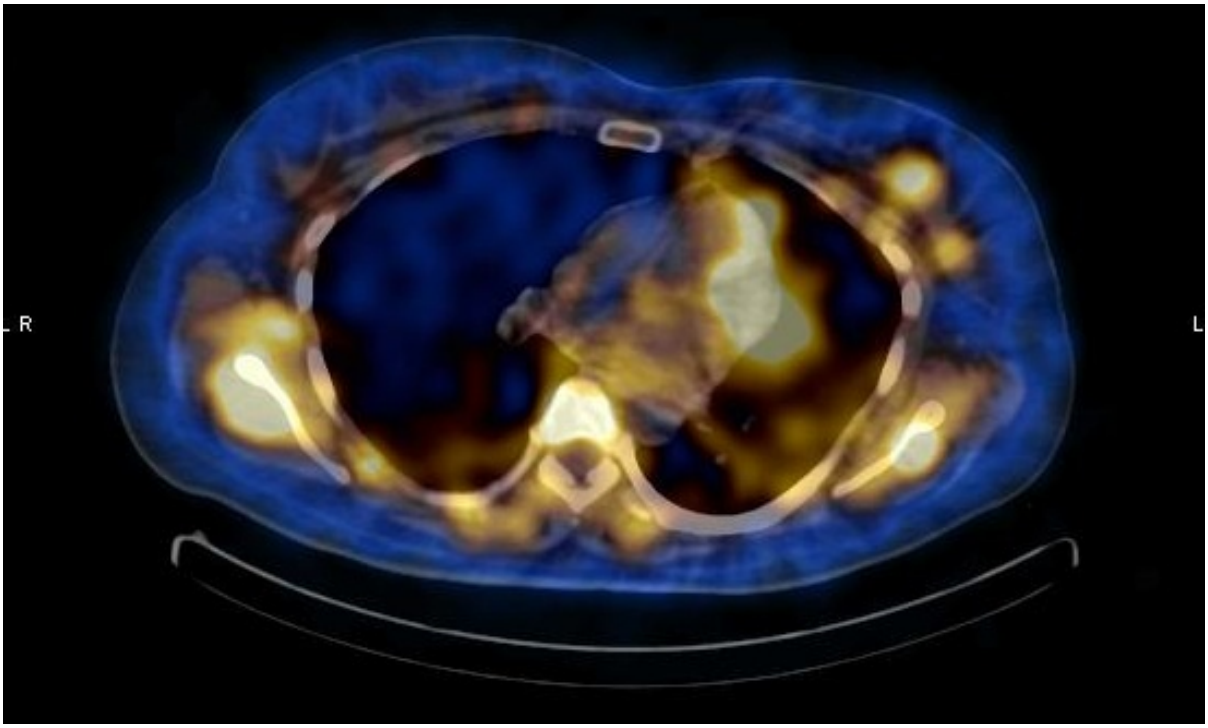

Изображение 5

Вопрос 6

На представленных изображениях (Изображение 5) визуализируются очаги патологического накопления РФП в левой молочной железе, количество которых

1. 5
2. 3
3. **2**
4. 4

Правильный ответ:
3 - 2

ОБОСНОВАНИЕ

Опухоли молочной железы определяются в виде достаточно четко очерченных очагов гиперфиксации РФП различной степени интенсивности и размеров на фоне низкого однородного накопления радиоиндикатора в остальной ткани молочной железы.

Национальное руководство по радионуклидной диагностике /под ред. Ю.Б. Лишманова, В.И. Чернова. – В 2-х т. – Томск: STT, 2010. – Т.1. - 290 с. С. 91.

12. Изображение 6

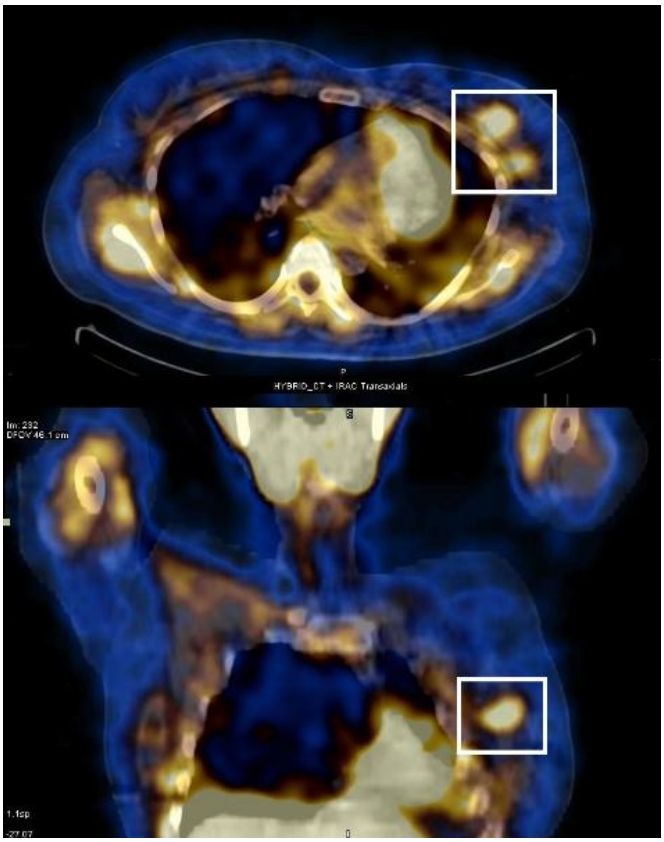

Изображение 6

Вопрос 7

Тип накопления РФП в патологических образованиях на представленных сцинтиграммах (Изображение 6) является

1. изометаболическим
2. аметаболическим
3. метаболически неактивным
4. **метаболически активным**

Правильный ответ:
4 - метаболически активным

ОБОСНОВАНИЕ

Локальное активное накопление ^{99m}Тс-МИБИ является характерным для злокачественной опухоли. По данным ряда исследователей аккумуляция ^{99m}Тс-МИБИ в раковых клетках молочной железы в 9 раз превышает его накопление в непораженной окружающей ткани.

Национальное руководство по радионуклидной диагностике /под ред. Ю.Б. Лишманова, В.И. Чернова. – В 2-х т. – Томск: STT, 2010. – Т.1. - 290 с. С. 86.

14. Изображение 7

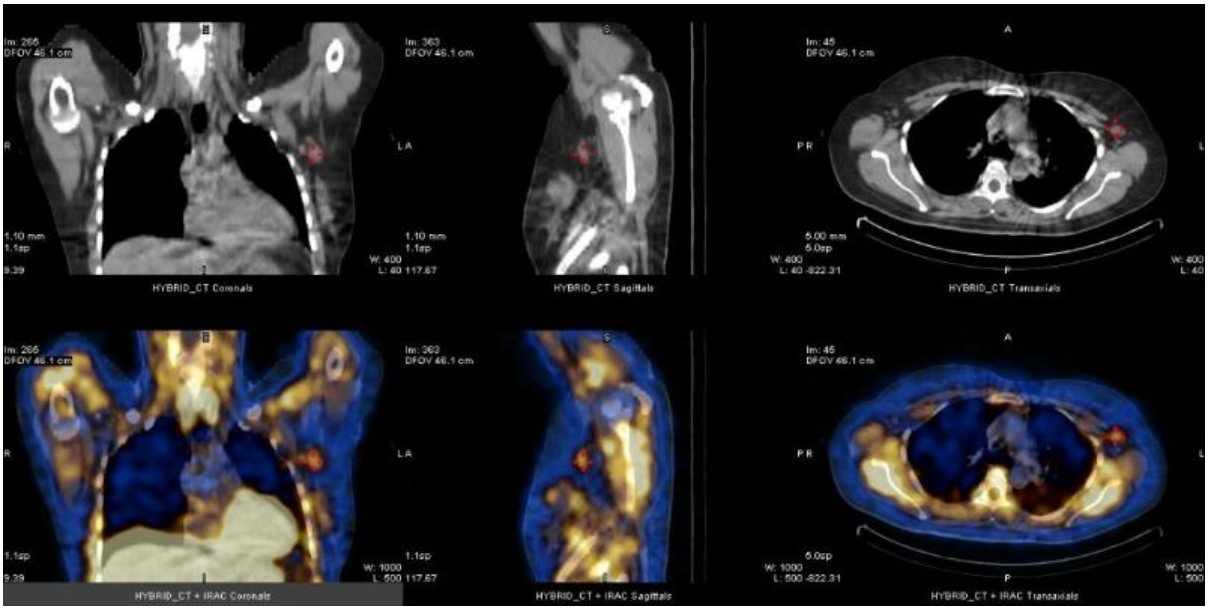

Изображение 7

Вопрос 8

На представленных изображениях (Изображение 7) можно предположить наличие патологического накопления ^{99m}Tc-МИБИ в

1. пищеводе
2. легких
3. **лимфатическом узле левой подмышечной области**
4. грудине

Правильный ответ:
3 - лимфатическом узле левой подмышечной области

ОБОСНОВАНИЕ

Метастазирование первичного рака молочной железы в регионарные лимфатические узлы диагностируется примерно в 60% случаев. Сцинтиграфическая визуализация метастатически пораженных лимфатических узлов с ^{99m}Tc-МИБИ имеет достаточно высокую чувствительность и специфичность. ОФЭКТ/КТ обладает значительным преимуществом в оценке состояния зон лимфооттока над планарными сцнтиграммами - чувствительность метода при выявлении пораженных лимфатических узлов составляет 91%, тогда как при планарной маммосцинтиграфии только 44%.

Национальное руководство по радионуклидной диагностике /под ред. Ю.Б. Лишманова, В.И. Чернова. – В 2-х т. – Томск: STT, 2010. – Т.1. - 290 с. С. 87, 91.

3. Вариатив

Вопрос 9

Целью выполнения ОФЭКТ/КТ молочных желез до начала лечения является

1. **стадирование заболевания**
2. выявление прогрессирования заболевания
3. оценка ответа на лучевую терапию
4. оценка радикальности проведенного оперативного лечения

Правильный ответ:
1 - стадирование заболевания

ОБОСНОВАНИЕ

ОФЭКТ/КТ позволяет выявлять патологические очаги небольших размеров, более точно определять положение, объем и степень выраженности изменений в тканях молочной железы, а также распространенность на лимфатические узлы на поверхности грудной клетки или в толще грудных мышц, что имеет большое прогностическое значение.

Национальное руководство по радионуклидной диагностике / под ред. Ю.Б. Лишманова, В.И. Чернова. – В 2-х т. – Томск: STT, 2010. – Т.1. - 290 с. С. 86-93.

Методики радионуклидной диагностики: методические рекомендации /В.Ю. Сухов, В.А. Поспелов. – СПб.: Балтийский медицинский образовательный центр, 2015. – 28 с. С. 17-18.

Вопрос 10

При проведении сцинтиграфии молочных желез введение РФП осуществляется

1. в вены кисти руки со стороны поражения
2. в кубитальную вену со стороны поражения
3. **в вену стопы**
4. непосредственно в ткань пораженной молочной железы

Правильный ответ:
3 - в вену стопы

ОБОСНОВАНИЕ

Оптимальным является введение РФП в вену стопы, при невозможности – в вену руки, противоположную стороне поражения. Это связано с тем, что при подкожном попадании РФП в руку на стороне поражения может наблюдаться поступление препарата по лимфатическим сосудам в аксиллярные лимфатические узлы и имитировать их метастатическое поражение.

Национальное руководство по радионуклидной диагностике /под ред. Ю.Б. Лишманова, В.И. Чернова. – В 2-х т. – Томск: STT, 2010. – Т.1. – 290 с. С. 87.

Вопрос 11

ОФЭКТ/КТ молочных желез проводят в положении лежа на

1. боку, противоположном стороне поражения
2. боку на стороне поражения
3. **спине с запрокинутыми за голову руками**
4. животе с запрокинутыми за голову руками

Правильный ответ:
3 - спине с запрокинутыми за голову руками

ОБОСНОВАНИЕ

При выполнении ОФЭКТ пациентка располагается в положении «лежа на спине» с запрокинутыми за голову руками.

Национальное руководство по радионуклидной диагностике /под ред. Ю.Б. Лишманова, В.И. Чернова. – В 2-х т. – Томск: STT, 2010. – Т.1. – 290 с. С. 88.

Вопрос 12

ОФЭКТ/КТ молочных желез проводят

1. строго натощак
2. непосредственно после приема углеводной пищи
3. непосредственно после приема белковой пищи
4. **без предварительной подготовки**

Правильный ответ:
4 - без предварительной подготовки

ОБОСНОВАНИЕ

Исследование печени с мечеными ^{99m}Тс-эритроцитами проводят без предварительной подготовки.

Методики радионуклидной диагностики: методические рекомендации /В.Ю. Сухов, В.А. Поспелов. – СПб.: Балтийский медицинский образовательный центр, 2015. – 28 с. С. 17.

Ситуационная задача 0002

12 вопросов · Радиология · Высшее образование

1. УСЛОВИЕ СИТУАЦИОННОЙ ЗАДАЧИ

1.1. Ситуация

Пациент 49 лет госпитализируется для проведения курса радионуклидной терапии ^{153}Sm-оксабифор.

1.2. Жалобы

На тянущие умеренно-выраженные боли в области правого тазобедренного сустава, ягодичной области справа

1.3. Анамнез заболевания

В марте 2015 года выявлено повышение уровня ПСА до 28,8 нг/мл, по данным дообследования - рак предстательной железы T3bN1M1a+b. Начат курс гормональной терапии. В 04.2015 года выполнена радикальная позадилонная простатэктомия. В 10.2015 года проведен курс ДЛТ на область поражения Th11 позвонка, СОД 30 Гр. Прогрессирование в 09.2016 - выполнена тазовая лимфаденэктомия. В 10.2017 проведен курс радионуклидной терапии ^{153}Sm-оксабифор.

1.4. Анамнез жизни

Без особенностей

1.5. Объективный статус

Кожные покровы чистые, телесной окраски. Органы дыхания: При аускультации дыхание в легких везикулярное, проводится во все отделы. Хрипы не выслушиваются. ЧД: 17 движ./мин. Система кровообращения: при аускультации тоны сердца приглушены, ритмичные. АД: 130/80 мм рт. ст, ЧСС: 72 уд./мин, пульс: 72 уд./мин.

1. Методика исследования

Вопрос 1

Перед проведением радионуклидной терапии ^{153}Sm-оксабифором диагностическое исследование производят с его тераностической парой

1. ^{99m}Tc-технефит
2. ^{99m}Tc-теоксим
3. **^{99m}Tc-технефор**
4. ^{99m}Tc-технетрил

Правильный ответ:
3 - ^{99m}Tc-технефор

ОБОСНОВАНИЕ

По данным последующей остеоцинтиграфии с самарием-153 в очагах поражения регистрируются накопление препарата в 2-3 и более раза выше, чем в симметричных участках здоровой ткани. Эти данные обычно соответствуют результатам диагностики с остеотропными соединениями ^{99m}Tc, в связи с чем она может использоваться в качестве критерия отбора для радионуклидной терапии препаратом Самарий,^{153}Sm оксабифор.

Ссылка на источник:

Инструкция по медицинскому применению препарата ^{153}Sm-оксабифор. Регистрационный номер: P N000008/01 от 18.01.10

Вопрос 2

В норме, максимум выведения ^{153}Sm-оксабифора приходится на первые _____ часов/часа

1. 3-6
2. 1-2
3. 12-24
4. **8-12**

Правильный ответ:
4 - 8-12

ОБОСНОВАНИЕ

В норме, максимум выведения 153Sm-оксабифора приходится на первые 8-12 часов

Патент РФ N 2162714, МПК

A61K51/04 A61K51/00 A61P35/04

подача заявки: 20.06.2000, публикация патента: 10.02.2001.

Вопрос 3

Комплекс ^{99m}Tc-технефор в костной ткани накапливается с

1. катионами Ca^{2+}
2. **гидроксиапатитами**
3. анионами P^{-5}
4. мукополисахаридами

Правильный ответ:
2 - гидроксиапатитами

ОБОСНОВАНИЕ

В костной ткани данные комплексы связываются с кристаллами гидроксиапатитов и незрелым коллагеном.

Ссылка на источник:

Лишманова Ю.Б. Национальное руководство по радионуклидной диагностике / под ред. Ю.Б. Лишманова, В.И. Чернова. - Том. 2. - Томск, 2010. ст. 252

Вопрос 4

Исследования с ^{153}Sm-оксабифором выполняется с использованием колиматоров LEGP и

1. Pin-hole
2. MEGP
3. HEGP
4. **LEHR**

Правильный ответ:
4 - LEHR

ОБОСНОВАНИЕ

Радионуклид самарий- 153 испускает гамма-кванты с энергией 69,7 и 106 кэВ и выходами 5,4 и 28% соответственно.

Патент РФ N 2162714, МПК A61K51/04 A61K51/00 A61P35/04, подача заявки: 20.06.2000, публикация патента: 10.02.2001.

Для проведения сцинтиграфических исследований с радионуклидами, обладающими различными энергиями излучения используют низко-, средне- и высокоэнергетические коллиматоры (табл. 1.3.2.).

НАЦИОНАЛЬНОЕ РУКОВОДСТВО ПО РАДИОНУКЛИДНОЙ ДИАГНОСТИКЕ под редакцией Ю.Б. Лишманова, В.И. Чернова. - Том. 1. г.Томск 2010г. (с. 42)

Вопрос 5

При распаде изотопа ^{153}Sm образуются _____ виды излучения

1. α+β
2. α+γ
3. **β+γ**
4. α+β+γ

Правильный ответ:
3 - β+γ

ОБОСНОВАНИЕ

При распаде изотопа ^{153}Sm образуются β+γ виды излучения.

НАЦИОНАЛЬНОЕ РУКОВОДСТВО ПО РАДИОНУКЛИДНОЙ ДИАГНОСТИКЕ под редакцией Ю.Б. Лишманова, В.И. Чернова. - Том. 1. г.Томск 2010г. ст. 65

Вопрос 6

Максимальное накопление ^{99m}Tc-Технефора, в скелете, наблюдается через ____ часа/час

1. 4
2. **3**
3. 2
4. 1

Правильный ответ:
2 - 3

ОБОСНОВАНИЕ

Максимальное накопление 99mTc-Технефора, в скелете, наблюдается через 3 часа

Инструкция по медицинскому применению Технефора,^{99m}Tc - РУ № ЛС-002366 Дата последнего изменения: 28.09.2011

8. Слайд 1

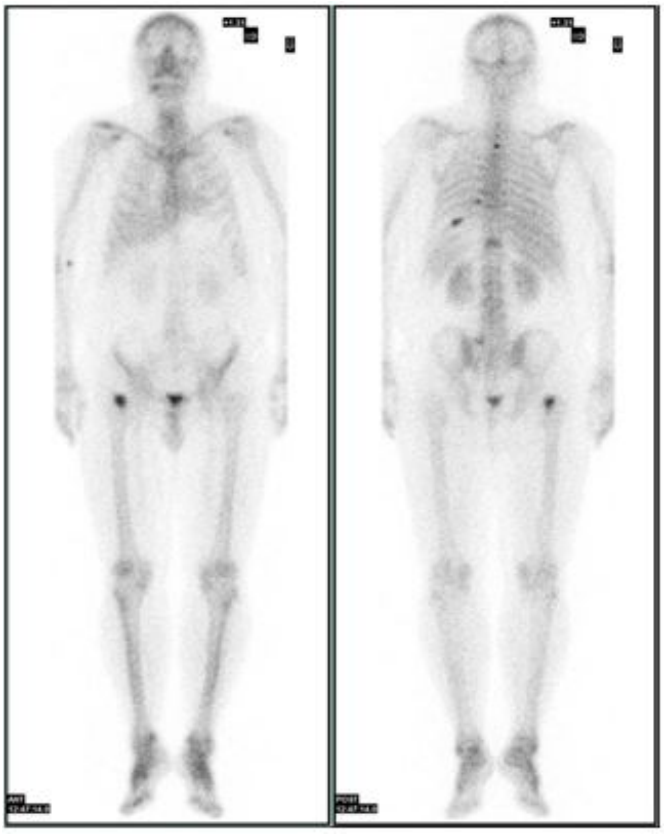

Слайд 1

2. Оценка результатов

Вопрос 7

Данный тип сканирования (Слайд 1) является

1. статической сцинтиграфией
2. динамической сцинтиграфией
3. **планарной сцинтиграфией в режиме «whole body»**
4. ОФЭКТ

Правильный ответ:
3 - планарной сцинтиграфией в режиме «whole body»

ОБОСНОВАНИЕ

Сцинтиграфия всего тела – усовершенствованный вариант статической сцинтиграфии. Специальное программно-аппаратное обеспечение позволяет непрерывно регистрировать изображение при автоматическом относительном смещение стола и детектора(ов) гамма-камеры, дает возможность получить целостное изображение анатомической области, значительно превышающей размеры детектора, либо, как следует из названия, изображение всего тела.

Ссылка на источник:

Радионуклидная диагностика: Учебное пособие для врачей / С.П. Паша, С.К. Терновой. - М.: ГЭОТАР- Медиа, 2008. Ст. 9

10. Слайд 2



Слайд 2

Вопрос 8

На планарной сцинтиграфии (Слайд 2) отмечается наличие патологических очагов накопления в проекциях ребер, грудного и шейного отдела позвоночника, а также

1. костях правой стопы
2. **шейке правой бедренной кости**
3. правом ключично-акромиальном суставе
4. правом коленном суставе

Правильный ответ:
2 - шейке правой бедренной кости

ОБОСНОВАНИЕ

Препарат Самарий, 153Sm оксабифор обладает способностью избирательно накапливаться в метастатических и воспалительно-деструктивных очагах в костной ткани. По данным последующей остеоцинтиграфии с самарием-153 в очагах поражения регистрируются накопление препарата в 2-3 и более раза выше, чем в симметричных участках здоровой ткани.

Ссылка на источник:

Инструкция по медицинскому применению препарата ^{153}Sm-оксабифор. Регистрационный номер: P N000008/01 от 18.01.10

Вопрос 9

Дополнительным исследованием для уточнения локализации и характера очагов накопления в данном случае является (Слайд 2)

1. КТ
2. **ОФЭКТ/КТ**
3. ОФЭКТ
4. МРТ

Правильный ответ:
2 - ОФЭКТ/КТ

ОБОСНОВАНИЕ

ОФЭКТ/КТ позволяет проводить осуществление прямой корреляции анатомической (локализация объёмных образований, структурные изменения в органах исследуемого уровня) и функциональной информации (накопление РФП, тропных к определенному органу или ткани).

Ссылка на источник:

Стандарты УЗИ, РКТ, МРТ, ОФЭКТ, ПЭТ/КТ и АГ исследований в онкологии. Под редакцией: Б.И. Долгушина и И.Е. Тюрина г.Москва-2018 ст.-114.

13. Слайд 3

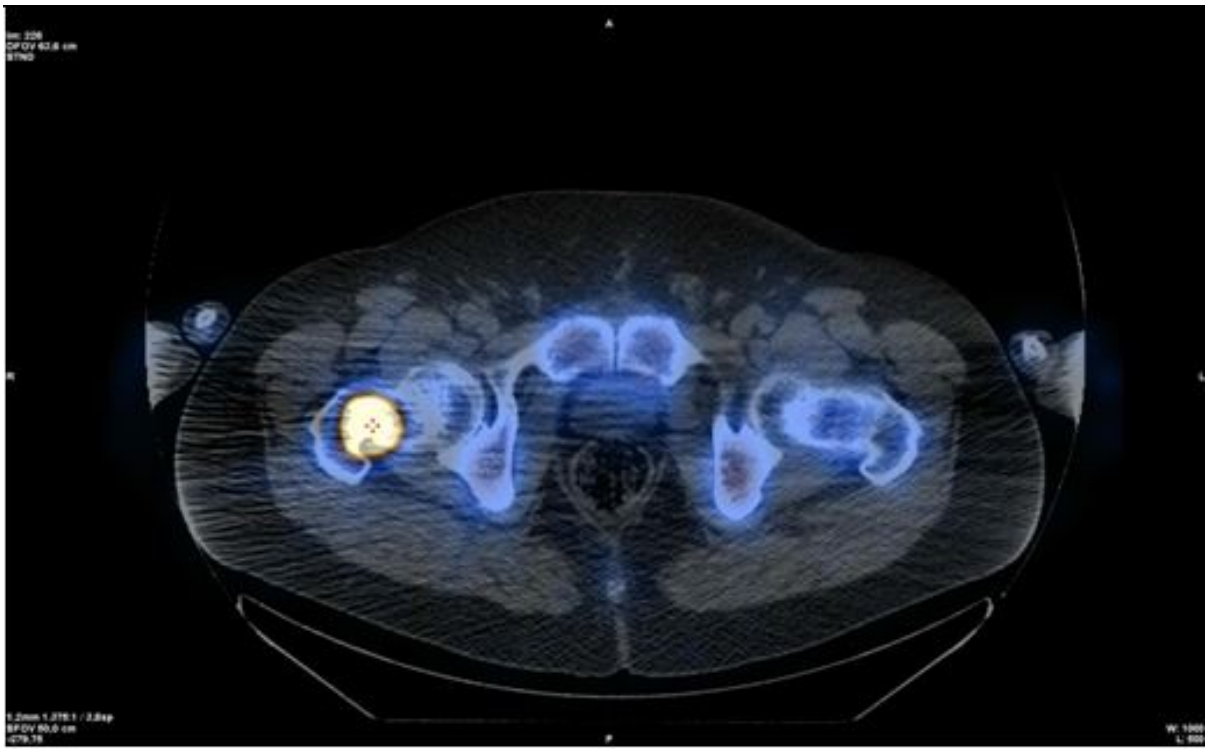

Слайд 3

Вопрос 10

На Слайде 3 представлен тип исследования

1. МРТ
2. КТ
3. **ОФЭКТ/КТ**
4. ОФЭКТ

Правильный ответ:
3 - ОФЭКТ/КТ

ОБОСНОВАНИЕ

Гибридная технология метода радионуклидной диагностики (ОФЭКТ КТ) обеспечивает полную интеграцию ОФЭКТ и КТ данных во время реконструкции. Безусловным преимуществом гибридного исследования является то, что КТ-данные используются и для получения подробной информации об анатомии и в дополнение к этому позволяют находить точные поправки на неоднородность ослабления, благодаря чему становится возможным количественный анализ результатов ОФЭКТ.

Ссылка на источник:

Стандарты УЗИ, РКТ, МРТ, ОФЭКТ, ПЭТ/КТ и АГ исследований в онкологии, под редакцией: Б.И. Долгушина и И.Е. Тюрина/ ФГБУ «Национальный медицинский исследовательский центр онкологии имени Н.Н. Блохина» Министерства здравоохранения Российской Федерации, Общество интервенционных онкорадиологов России - Москва 2018, с.114

15. Слайд 4

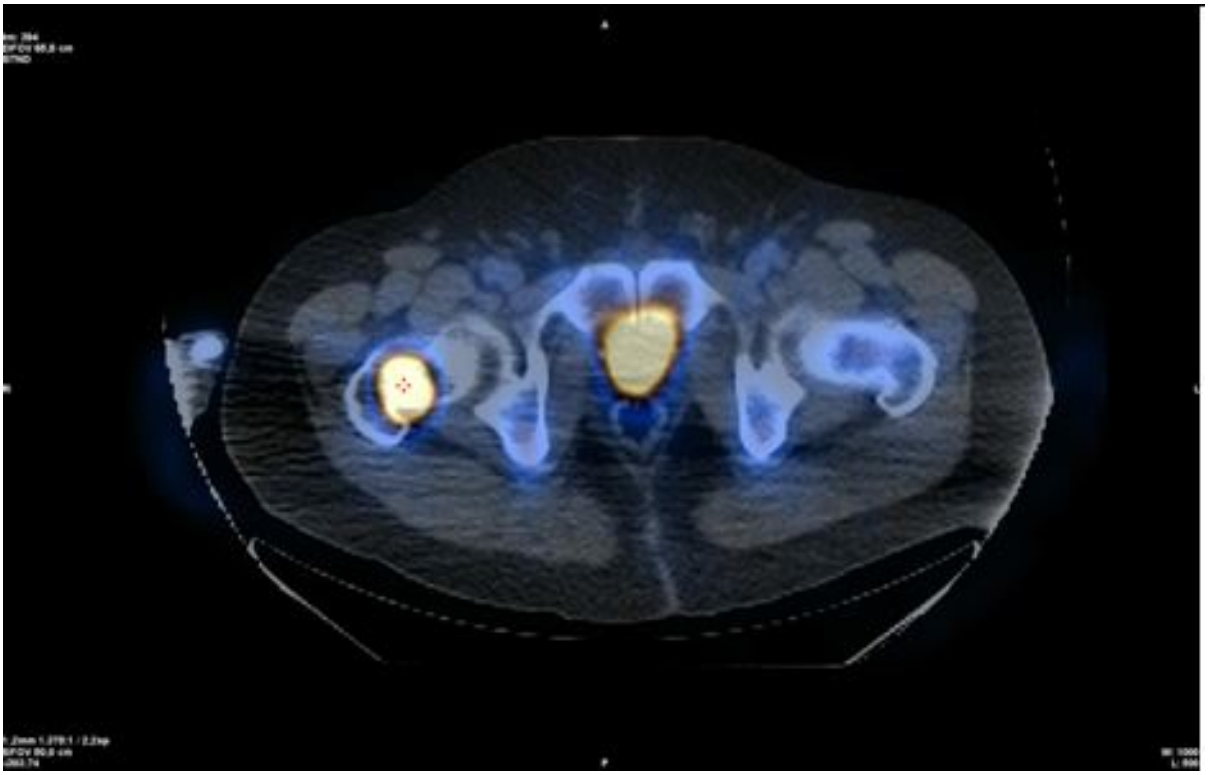

Слайд 4

Вопрос 11

На сканах (Слайд 4) представлена _____ проекция

1. сагиттальная
2. **аксиальная**
3. фронтальная
4. коронарная

Правильный ответ:
2 - аксиальная

ОБОСНОВАНИЕ

Горизонтальная (аксиальная) плоскость ориентирована перпендикулярно сагиттальной и фронтальной и отделяет ниже расположенные отделы тела от вышележащих.

Ссылка на источник:

Анатомия человека. В 2-х томах. под ред. Сапина М.Р. г.2001, 5-е изд., Т.1. с. 25.

17. Слайд 5

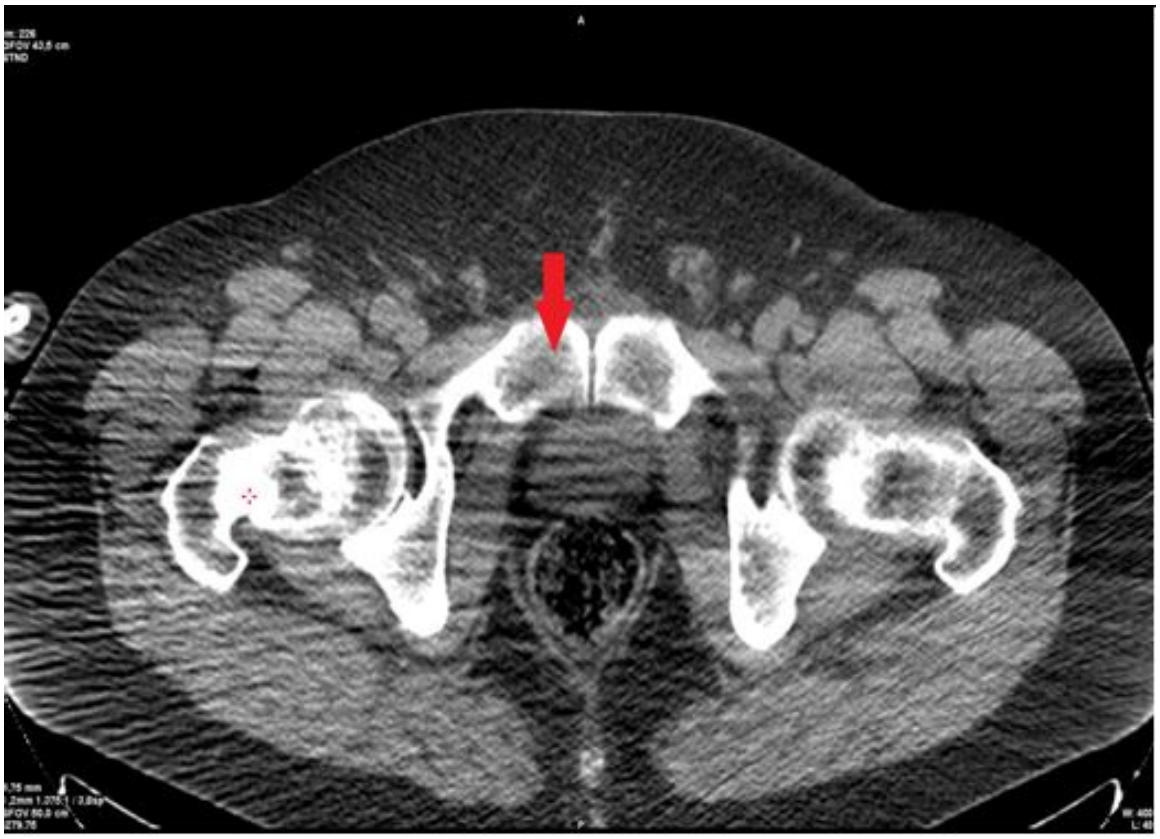

Слайд 5

Вопрос 12

Стрелка на представленном изображении (Слайд 5) (при стандартной укладке) указывает на _____ кость

1. левую седалищную
2. **правую лобковую**
3. левую лобковую
4. правую седалищную

Правильный ответ:
2 - правую лобковую

ОБОСНОВАНИЕ

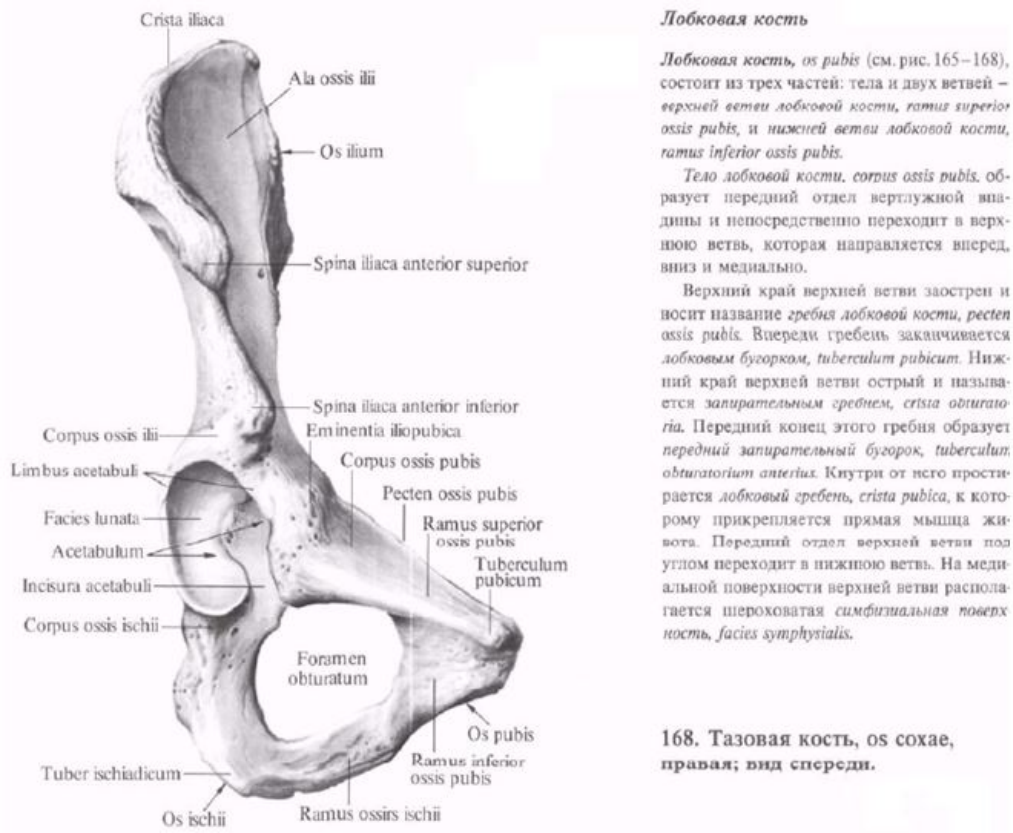

Лобковая кость

Лобковая кость, *os pubis* (см. рис. 165–168), состоит из трех частей: тела и двух ветвей – *верхней ветви лобковой кости, ramus superior ossis pubis,* и *нижней ветви лобковой кости, ramus inferior ossis pubis.*

Тело лобковой кости, corpus ossis pubis, образует передний отдел вертлужной впадины и непосредственно переходит в верхнюю ветвь, которая направляется вперед, вниз и медиально.

Верхний край верхней ветви заострен и носит название *гребня лобковой кости, pecten ossis pubis.* Впереди гребень заканчивается *лобковым бугорком, tuberculum pubicum.* Нижний край верхней ветви острый и называется *запирательным гребнем, crista obturatoria.* Передний конец этого гребня образует *передний запирательный бугорок, tuberculum obturatorium anterius.* Кнутри от него простирается *лобковый гребень, crista pubica,* к которому прикрепляется прямая мышца живота. Передний отдел верхней ветви под углом переходит в нижнюю ветвь. На медиальной поверхности верхней ветви располагается шероховатая *симфизиальная поверхность, facies symphysialis.*

168. Тазовая кость, os coxae, правая; вид спереди.

Justification

Ссылка на источник:

Атлас анатомии человека. Том 1. Остеология. Артрология. МиологияСинельников Р.Д., Синельников Я.Р., Синельников А.Я. Издание второе, стереотипное. г.Москва. 1996 г. ст. 104.